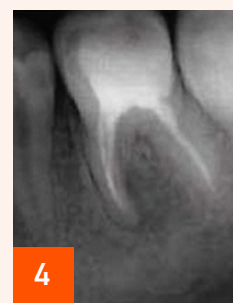
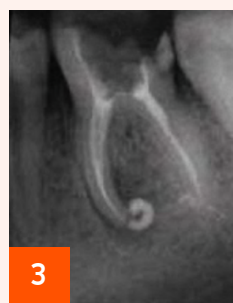
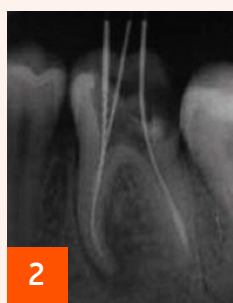
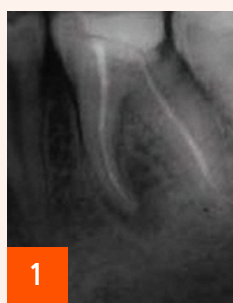
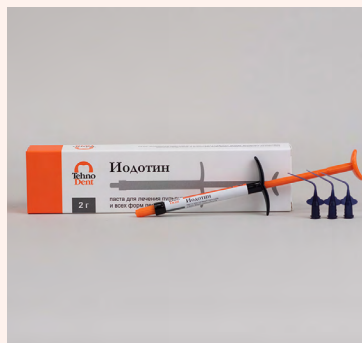



Иодотин



Диагноз: 36 — K04.5 Хронический гранулирующий периодонтит (апикальная гранулема).

1 — исходная ситуация (хронический гранулирующий периодонтит зуба 36, K04.5 апикальная гранулема)

2 — повторное эндодонтическое лечение (измерительная RVG)

3 — **паста Иодотин** выведена в периапикальные ткани, наложена герметичная повязка, через 4 суток корневые каналы очищены от пасты, запломбированы гуттаперчевыми штифтами методом латеральной компакции, проведена прямая композитная реставрация коронки зуба

4 — контрольная RVG через 6 месяцев (костная ткань восстановлена, **паста Иодотин**, выведенная в периапикальные ткани, полностью рассосалась)

Благодарим автора за предоставленный материал