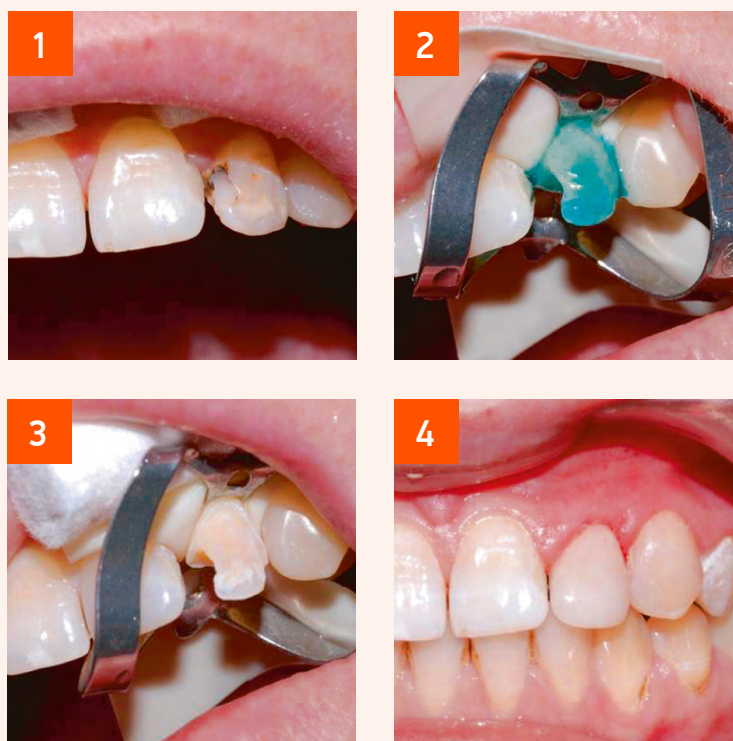
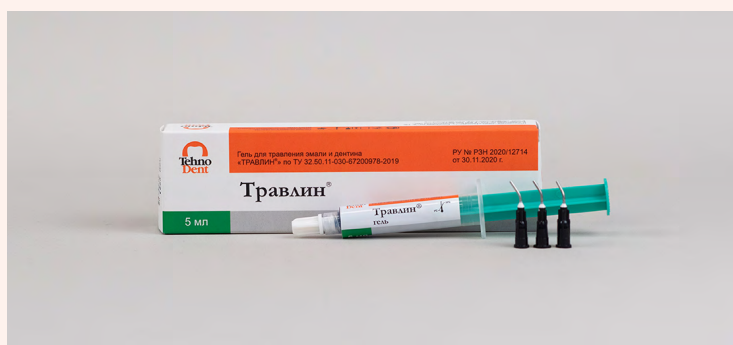



Травлин®



Пациентка В., 25 лет, не устраивает внешний вид зуба 22. В результате обследования был поставлен диагноз: средний кариес зуба 22. На фото показаны основные этапы восстановления зуба 22.

- 1 — исходная ситуация
- 2 — нанесение геля **Травлин®** для травления эмали и дентина
- 3 — поверхность стала матовой
- 4 — конечный результат реставрации зуба 22

Комментарий специалиста

Гель в процессе работы демонстрирует эффективность, оптимальную консистенцию, отсутствие смещений и подтеканий

Благодарим автора за предоставленный материал