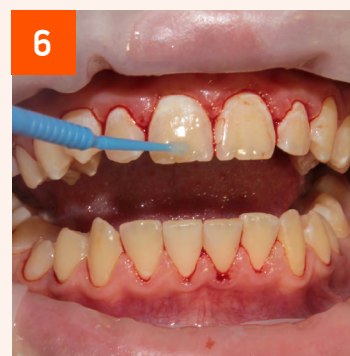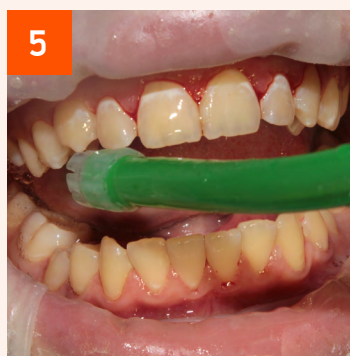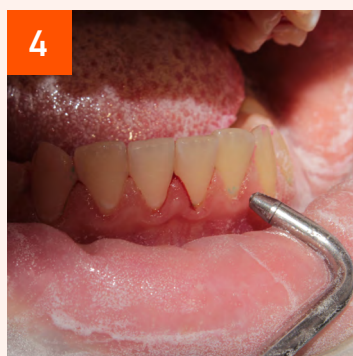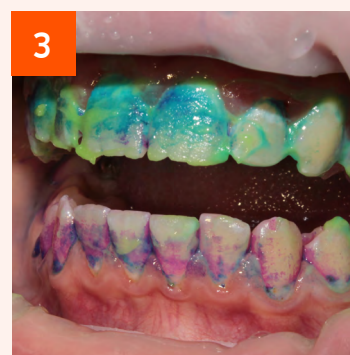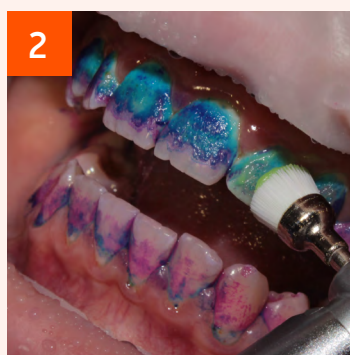




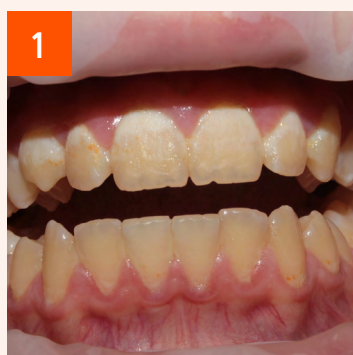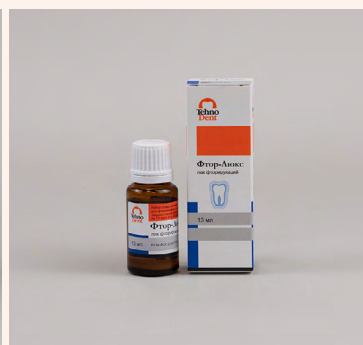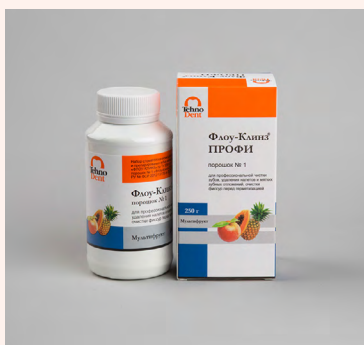## Полирен® №1, Флоу-Клинз® ПРОФИ, Фтор-Люкс лак



Пациент, 12 лет, плохая гигиена, в следствие чего появился хронический катаральный гингивит. Жалобы на болезненность и кровоточивость десен при чистке зубов.

- 1 — исходная ситуация
- 2 — индикация налета красителем
- 3 — нанесение пасты **Полирен® №1**, выдерживание около 5 минут
- 4 — аппаратная чистка зубов порошком **Флоу-Клинз® ПРОФИ**
- 5 — просушивание поверхности воздушной струей
- 6 — фторирование лаком **Фтор-Люкс**

Благодарим за предоставленный материал Кузнецову Екатерину Валерьевну, детского врача-стоматолога 2 квалификационной категории, г. Новосибирск  
@dr.kyznetsova